

Cuprins

Introducere

| | |
|---------------------|------|
| 1. Funcționare | 2 |
| 2. Schema | 2 |
| 3. PCB | 2 |
| 4. Tutorial – Inima | 3-14 |

EKG SIMULATOR

- Avantaj Pret/Calitate
- Livrare rapida
- Design Industrial
- Proiecte Modificabile
- Adaptabile cu alte module
- Module usor de asamblat
- Idei Interesante

Idei pentru afaceri

Hobby & Proiecte Educationale

www.epsicom.com/kits.php

a division of EPSICO Manufacturing

Un proiect al lui Joachim Holzhauser pentru simularea semnalelor emise de corpul uman. Extrem de util în studiul activității inimii, acest aparat poate completa gama de aparate de verificare, chiar cu pretenții de calibrare a aparatelor din cabinetele medicale, ajută la înțelegerea activității inimii de către studenți.

Caracteristici:

- Tensiune de alimentare: ± 9V
- Curent de alimentare: 20mA

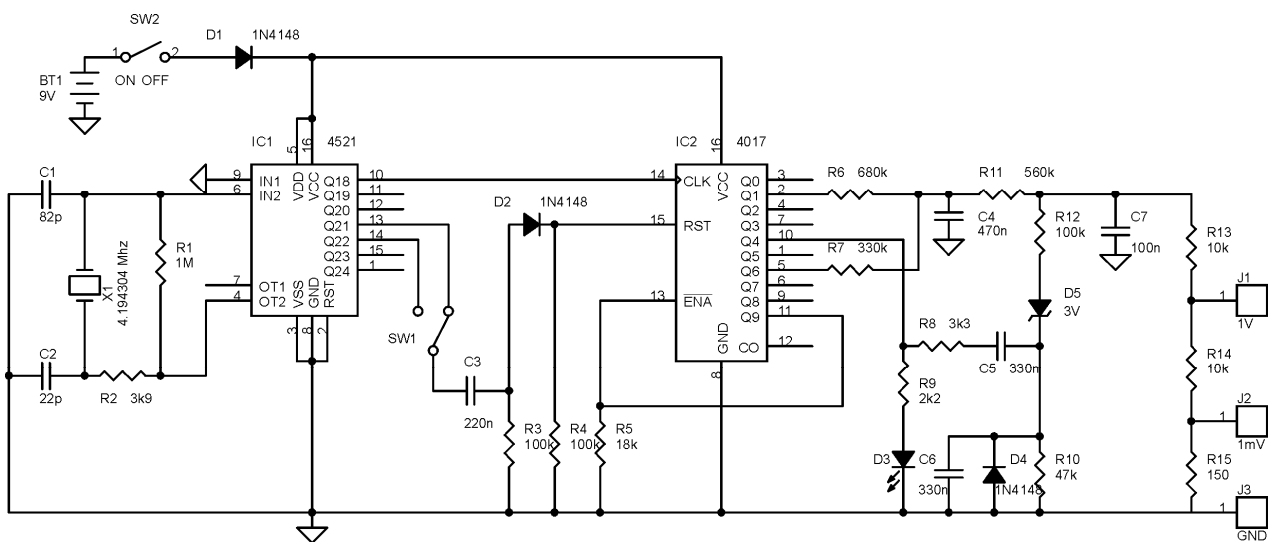
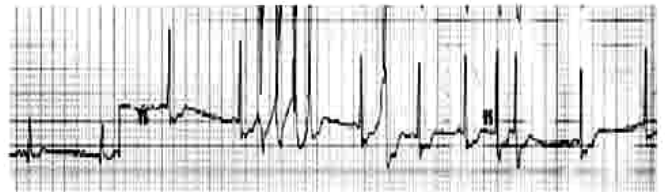
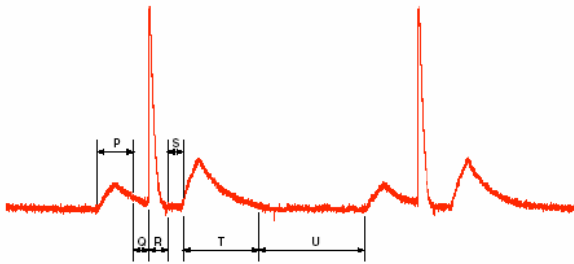
Funcționare

În mod normal semnalele generate de inimă prin corp sunt captate la un nivel de cca. 1mV și pulsuri cuprinse între 52 și 150/minut.

Schema este realizată cu circuite logice clasice. Astfel, un divizor cu 24 cu oscilator încorporat pe 4,194304 MHz va genera pe Q18 impulsuri de 16Hz. Pe intrarea de tact a celui de-al doilea IC (numărător Johnson) apar impulsuri de 2Hz sau 1Hz, selectate prin comutatorul S1. Semnalele din ieșirile Q1, Q4 și Q6 ale lui IC2 sunt prelucrate prin rețeaua

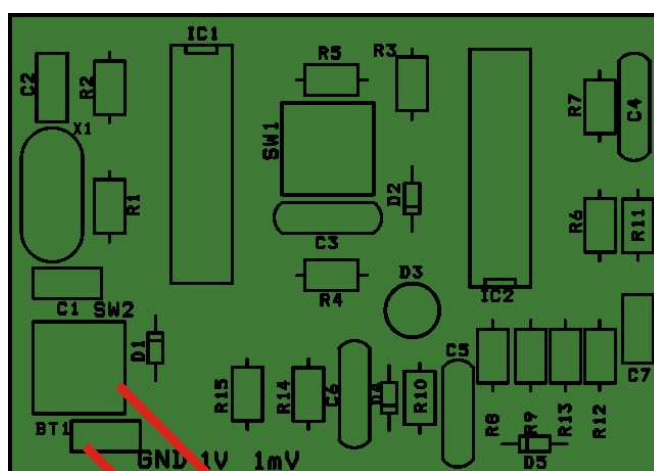
de componente foarte bine conceputa, ce integrează, deriveaza semnalele, astfel încât se obține forma: ce poate fi interpretată ca o formă aproape ideală.

Fără a încerca să intrăm prea mult în detalii medicale, vă punem la dispoziție pentru comparație o formă reală a unui EKG a unui pacient cu deficiențe pentru a vă convinge totuși că o interpretare corectă, viabilă ...și serios analizat fenomenul, este un instrument valoros în mâna fiecărui viitor cardiolog.



Schema electrică

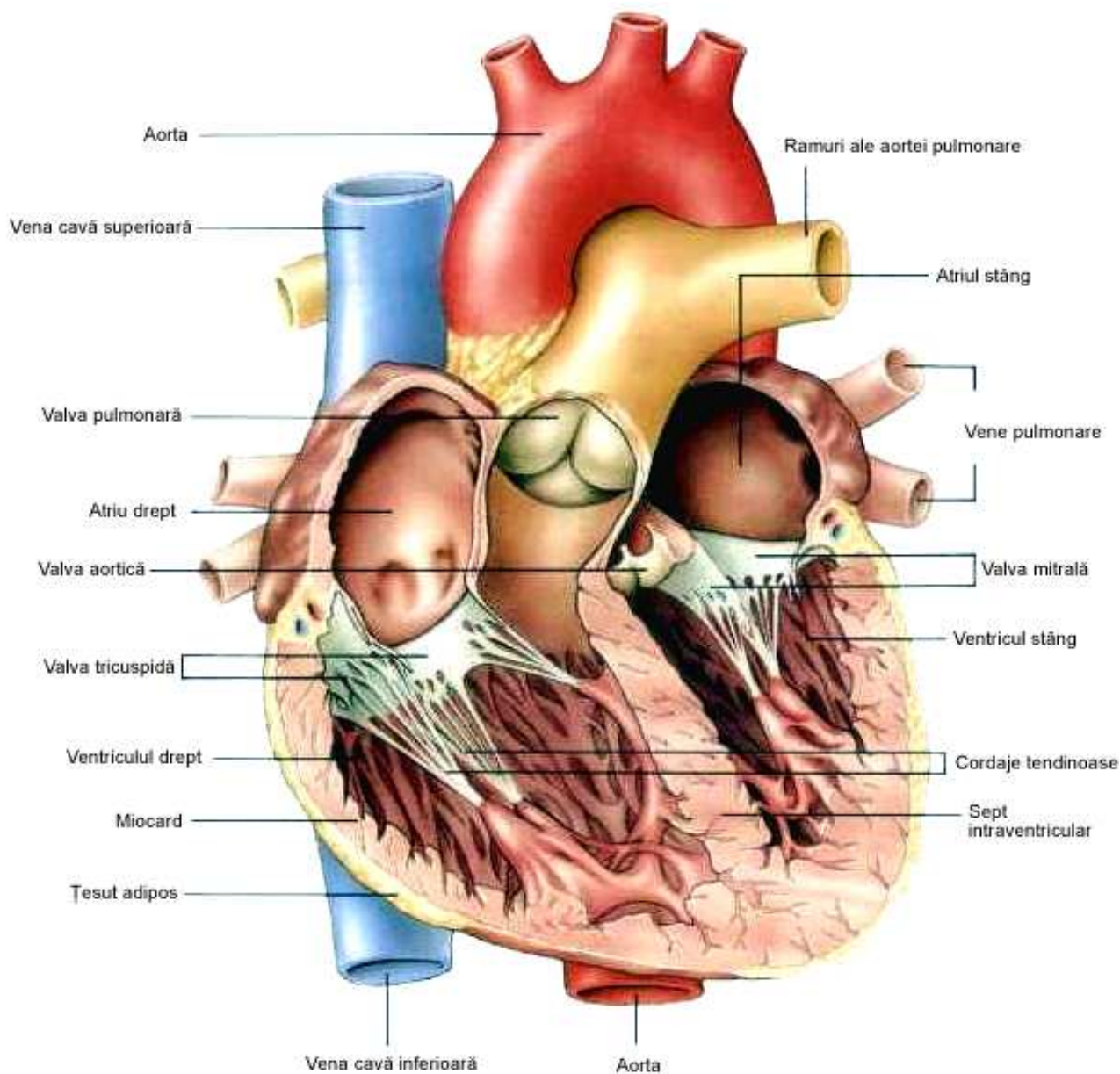
Amplasarea componentelor



**ON - OFF
BATERIE 9V**

| Nr.Crt. | Componenta | Denumire | Valoare | Cant |
|---------|------------|----------------|--------------|------|
| 1 | BT1 | Baterie | 9V | 1 |
| 2 | C1 | Condensator NP | 82pF | 1 |
| 3 | C2 | Condensator NP | 22pF | 1 |
| 4 | C3 | Condensator NP | 220nF | 1 |
| 5 | C4 | Condensator NP | 470nF | 1 |
| 6 | C6,C5 | Condensator NP | 330nF | 2 |
| 7 | C7 | Condensator NP | 100nF | 1 |
| 8 | D1,D2,D4 | Diodă | 1N4148 | 3 |
| 9 | D3 | Diodă | | 1 |
| 10 | D5 | Diodă Zener | 3V | 1 |
| 11 | IC1 | C.I. | 4521 | 1 |
| 12 | IC2 | C.I. | 4017 | 1 |
| 13 | R1 | Rezistență | 1MΩ | 1 |
| 14 | R2 | Rezistență | 3,9KΩ | 1 |
| 15 | R3,R4,R12 | Rezistență | 100KΩ | 3 |
| 16 | R5 | Rezistență | 18KΩ | 1 |
| 17 | R6 | Rezistență | 680KΩ | 1 |
| 18 | R7 | Rezistență | 330KΩ | 1 |
| 19 | R8 | Rezistență | 3,3KΩ | 1 |
| 20 | R9 | Rezistență | 2,2KΩ | 1 |
| 21 | R10 | Rezistență | 47KΩ | 1 |
| 22 | R11 | Rezistență | 560KΩ | 1 |
| 23 | R13,R14 | Rezistență | 10KΩ | 2 |
| 24 | R15 | Rezistență | 150Ω | 1 |
| 25 | X1 | Cuarț | 4,194304 Mhz | 1 |

Inima, considerată ca un organ nobil de aproape toate culturile, nu este sediul sentimentelor așa cum probabil am dori. Rolul său nu este însă mai puțin important. Ea asigură circulația sângelui în întregul organism.



Este un organ muscular gol pe dinăuntru, în formă de pară, situat în partea mediană a cavității toracice, între plămâni. Nu este mai mare decât pumnul, greutatea medie a inimii este de 260g iar lungimea sa variază de la 12 la 14cm, la o lățime de aproximativ 9cm. Vârful său, denumit apex, se sprijină pe mușchiul diafragmă și este ușor orientat spre stânga.

Inima umană medie are ritmul de 72 de bătăi pe minut, bate de aproximativ 2,5 miliarde de ori la o durată medie de viață de 66 ani.

Din punct de vedere anatomic, inima este un organ musculos, cavitat care pompează ritmic sângele în corp. Inima, sângele și vasele de sânge alcătuiesc sistemul circulator, care este responsabil cu distribuirea oxigenului și a substanțelor hrănitoare și eliminarea dioxidului de carbon și a altor produse reziduale. Inima reprezintă motorul sistemului circulator. Ea trebuie să funcționeze neîncetat deoarece țesuturile corpului, în special creierul, depind de o aprovizionare continuă cu oxigen și substanțe hrănitoare transportate de sânge.

Pompa cardiacă este compusă dintr-o masă contractilă, miocardul, acoperită și protejată spre exteriorul de epicardului, strat foarte rezistent care o leagă de diafragmă, de stern și de vasele mari, iar în interior de endocard, o membrană fină, albă, care tapetează interiorul cavității cardiace.

Miocardul constituie cea mai mare parte a masei inimii. Este constituit mai ales din celule musculare cardiace care îi conferă capacitatea de a se contracta. Aceste contracții ritmice sunt denumite bătăi cardiace.

În interiorul miocardului, fibre de țesut conjunctiv leagă între ele celulele musculare și formează fascicule care se întrepătrund în spirală. Această rețea de fibre dense și elastice întărește peretele intern al miocardului. Miocardul are propriul său sistem de irigare – arterele coronare – care îi aduc substanțe nutritive și oxigenul necesar funcționării. Aceste artere iau naștere la baza aortei și încercuiesc inima.

Muschiul cardiac conține două cavități superioare, numite atri și alte două cavități inferioare, numite ventricule. În atri pătrunde sângele mai sărac în oxigen, după ce a circulat prin organism. Dată fiind dimensiunea lor mică, acestea nu participă realmente la activitatea de pompare a inimii și nici la umplerea ventriculelor cu sânge. Atriile sunt separate de o membrană, septul interatrial și fiecare dintre ele se prelungește, în partea superioară, printr-un corp plat și plisat, urechiușa, care îi mărește volumul. Venele pulmonare, ca și alte vene ale inimii, se deschid în urechiușa stângă.

Ventriculele sunt cavități în formă de con, a căror bază este dirijată în sus. Ele sunt separate, de asemenea, de o membrană, septul interventricular, ce constituie punctul de plecare al circulației sanguine. Acestea sunt pompele propriu-zise ale inimii. Ventriculul drept trimite sângele spre plămâni pentru a permite schimburile de gaze. El este pompa circulației pulmonare. Ventriculul stâng trimite sângele spre aortă, aceasta pornind circulația sistemică.

Două orificii dotate cu valve se observă la intrarea fiecărui ventricul, patru valve, rol de supape.

Datorita acestor patru valve, sângele circula în sens unic prin cele patru cavități ale inimii.

Valvele se deschid și se închid ca niște clapete, straturile lor externe fiind sensibile la variațiile presiunii sanguine.

Sângele urmează întotdeauna același traiect în inimă, de la dreapta spre stânga: sărac în oxigen, intră în urechiușa dreaptă apoi în ventriculul drept, traversează trunchiul pulmonar pentru a ajunge la plămâni, unde se oxigenează. Sângele îmbogățit cu oxigen se reîntoarce apoi spre urechiușa stângă prin venele pulmonare. El trece prin ventriculul stâng, apoi este ejectat de aortă, care îl distribuie în corp prin ramificațiile sale. Venele aduc atunci sângele sărac în oxigen spre urechiușa dreaptă. Astfel se închide sistemul...

Inima este deseori comparată cu o pompa. Acest mușchi cu patru cavități se contractă și se relaxează în permanență, într-un ritm regulat. Este compus în cea mai mare parte din miocard. Con tracția mușchiului este complet independentă de voința noastră.

Mecanismul contracției se bazează pe emiterea și transmiterea de impulsuri electrice denumite potențiale de acțiune. Aceste semnale sunt propagate după un mecanism denumit depolarizare. Din o sută de fibre ale miocardului, una singură poate declanșa un potențial de acțiune. Sistemul de conducere al inimii este compus din noduri, aglomerări tisulare globuloase, ansambluri de fibre nervoase paralele.

Nodul sinusal se găsește în peretele urechiușei stângi. Minuscul, el oferă cea mai rapidă frecvență de impulsuri dintre toate elementele sistemului de conducere, cca 70+700 de ori pe minut. Unda potențială creată de nodul sinusal ce traversează atriile este dirijată spre nodul atrio-ventricular. Este nevoie de aproximativ 0.22 secunde pentru ca influxul să se propage în întreg sistemul de conducere a inimii. Con tracția ventriculară are loc imediat după sosirea influxului, de la apexul cardiac spre partea superioară a ventriculelor. Valvele aortei și ale trunchiului pulmonar se deschid și sângele este ejectat în vase.

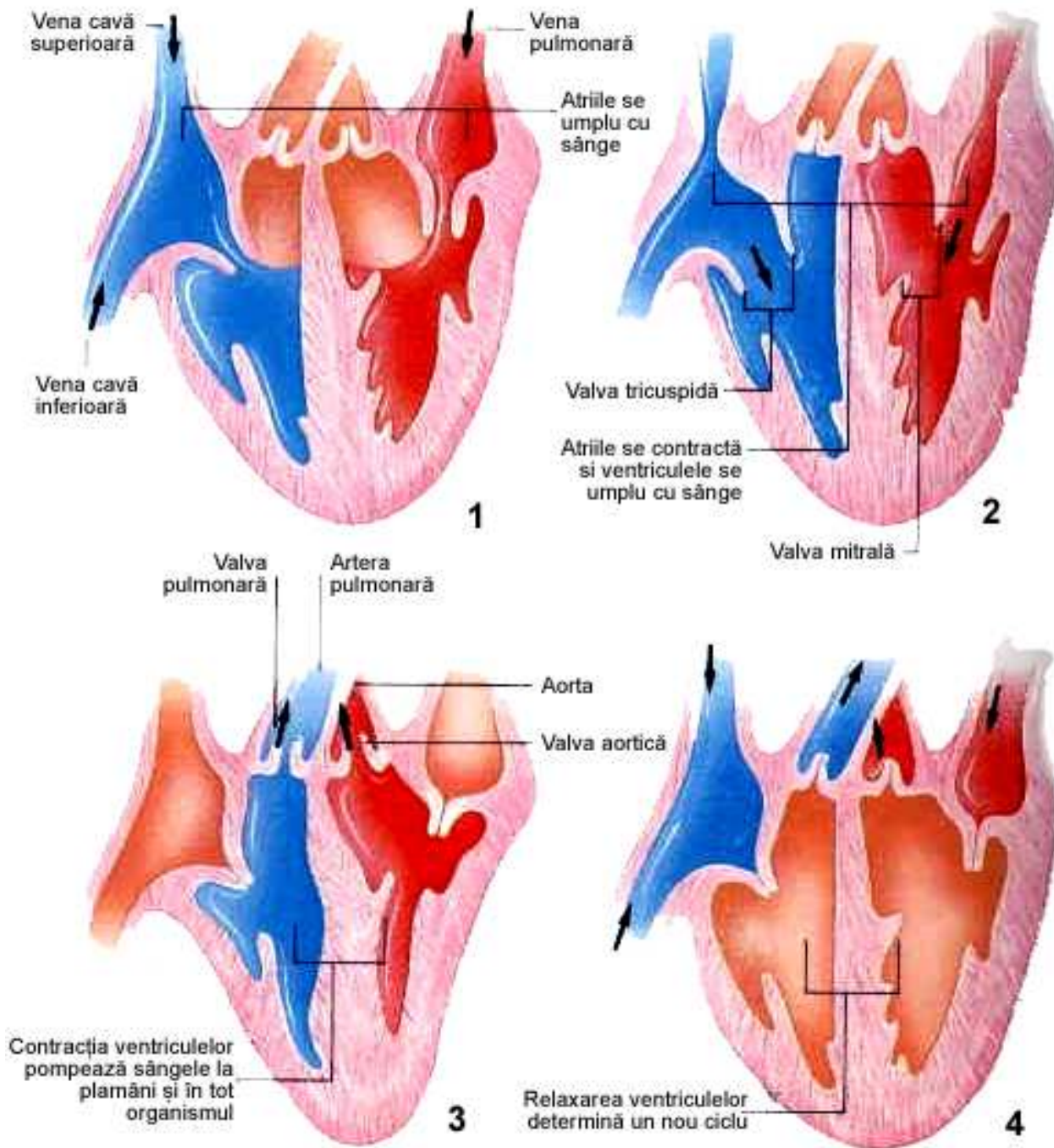
Cum funcționează inima

În timpul unei bătăi a inimii se produc multiple evenimente reunite sub denumirea de revoluție cardiacă.

Aceasta cuprinde două faze:

- În timpul primei faze, diastola, peretele atriilor și ventriculelor se relaxează, iar sângele umple cavitățile.
- Cea de a doua fază, sistola, cuprinde contracția peretelui și golirea sa de conținut. În cursul diastolei, presiunea este mică, sângele umple atriile relaxate, trecând apoi în ventricule prin orificii cu valvele deschise. Valvele aortei și trunchiul pulmonar sunt închise.

În timpul sistolei, presiunea crește lent. Atriile se contractă și tot sângele este ejectat în ventricule. Mușchii pereților ventriculari se contractă, comprimând sângele prezent în cavitățile lor și crescând în același timp presiunea ventriculară.



Funcția de pompă a inimii

Valvele atrio-ventriculare se închid brusc pentru a împiedica orice reflux al sângelui. Apoi valvele aortei și ale trunchiului pulmonar se deschid, permițând ejecția sângelui spre aortă și spre trunchiul pulmonar. După aceasta, ventriculele se destind și presiunea ventriculară scade sensibil. Sângele rămas în aortă și trunchi refluează atunci spre ventricule, care își închid automat valvele. După închiderea valvelor începe un nou ciclu, o nouă diastolă.

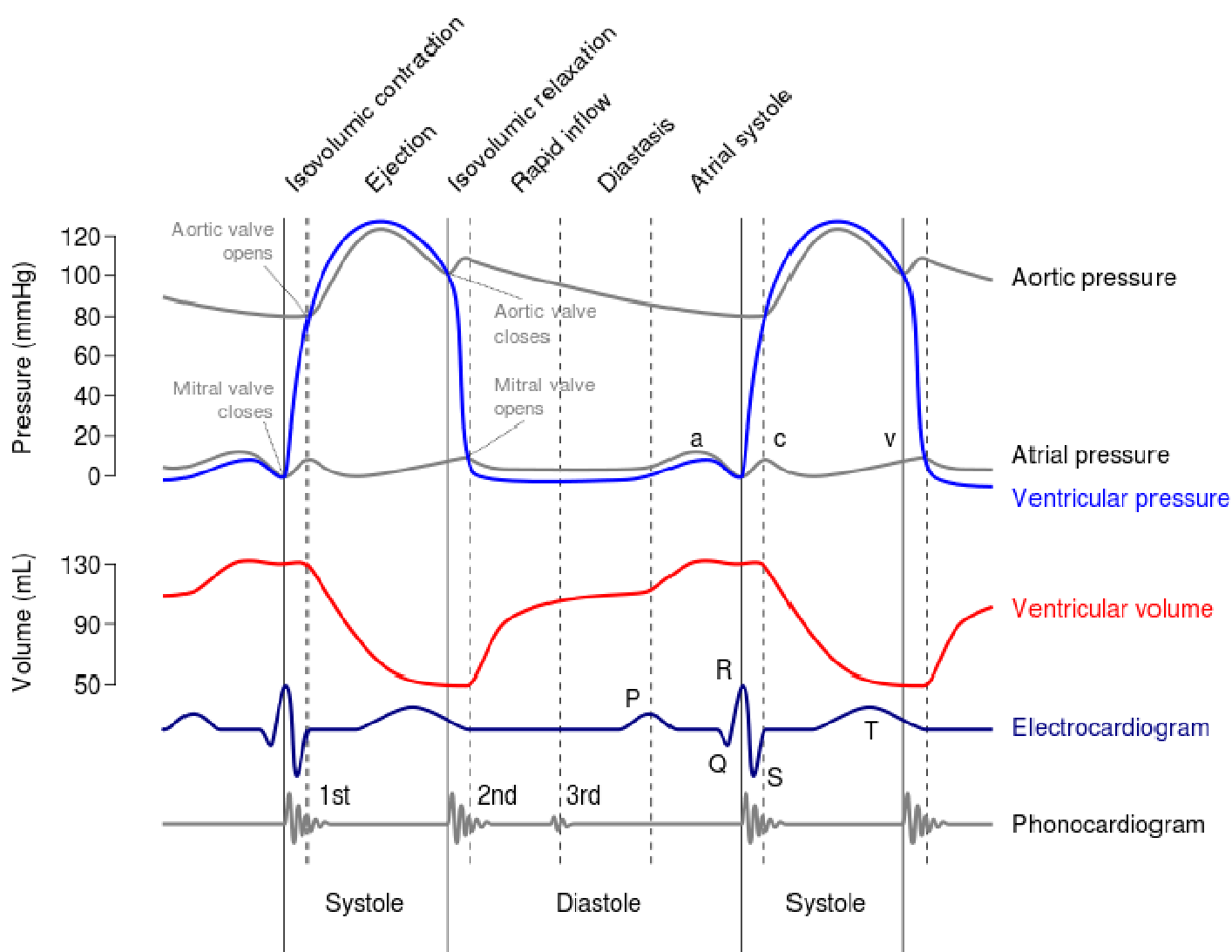


Diagrama Wigger - diverse evenimente ale unui ciclu cardiac

Electrocardiografia este metoda de explorare a stării fiziologice a inimii; ea cercetează modificările de excitabilitate și conductibilitate a fibrelor musculare ale inimii (miocardului) prin înregistrarea potențialelor electrice, care iau naștere în timpul activității sale. Potențialele electrice sunt produse în inimă ca sumă a potențialelor generate de celulele musculare cardiace în timpul depolarizării și repolarizării.

Electrocardiograma (ECG) reprezintă înscrierea grafică pe o bandă de hârtie, vizualizarea sau înregistrarea pe PC, a diferențelor de potențial generate în timpul activității electrice cardiace.

Când mușchiul cardiac intră în activitate, segmentul excitat se încarcă electronegativ în raport cu porțiunea aflată „în repaus”; aceasta diferență de potențial dă naștere unui curent electric. Acest curent, denumit „curent de acțiune”, se propagă prin întregul corp, captat cu ajutorul electrocardiografului, care îi înscrie evoluția pe o bandă de hartie (electrocardiograma) sau Aceasta este compusă dintr-o serie de unde și intervale caracteristice, care oglindesc procesele de excitație și de relaxare a miocardului. Pentru înregistrarea electrocardiogramei, curenții inimii sunt derivați de la suprafața corpului cu ajutorul a doi electrozi care se aplică în diferite puncte ale corpului (torace, membre) și conectați la electrocardiograf.

Studiul combinat al mai multor derivații permite să se obțină o imagine mai fidelă despre starea diferitelor segmente ale

miocardului în cursul diverselor procese: inflamatoare, de scleroză, toxice sau metabolice.

Electrocardiografia are un rol însemnat în diagnosticul tulburărilor ivite în circulația vaselor coronare, mai ales în urmărirea infarctului de miocard, ca și în examenul tulburărilor de ritm.

Electrocardiograma, caracteristica și varietatea semnalului, modul de efectuare a analizei, amplasarea electrozilor și citirea datelor

La nivel celular:

- Depolarizarea** - modificarea potențialului transmembranar, determinată de deplasarea sarcinilor electrice (electroni sau ioni);
- Repolarizarea** - refacerea potențialului transmembranar de repaus, indusă de deplasarea sarcinilor electrice în sens opus, care compensează depolarizarea.

Tipuri de înregistrări ECG

Electrodul - un conductor utilizat pentru a stabili contactul electric cu partea nemetalică a circuitului. Potențialul electric al dipolului se măsoară cu electrozi plasați în diferite zone ale corpului, în mod uzual pe piele.

Traseul ECG este influențat de:

- polaritatea dipolului,
- distanța de la electrod la dipol,
- intensitatea câmpului electric.

Tipuri de înregistrare după plasarea electrozilor:

- bipolară: ambii electrozi plasați în câmpul electric al inimii;
- unipolară: un electrod este plasat în câmpul electric iar celălalt în planul de potențial 0.

Înregistrarea ECG standard în 12 derivații

Derivația ECG -raportul spațial între două puncte în care se plasează electrozii, în câmpul electric al inimii.

1. **Derivațiile bipolare** (standard) ale membrilor (I, II și III) au fost introduse în practică de către Einthoven. Ele formează un triunghi echilateral, cu inima localizată în centru.
2. **Derivațiile unipolare** ale membrilor (aVR, aVL, aVF) au fost introduse de Wilson.
3. **Derivațiile precordiale** (V1-V6) sunt derivații unipolare, la care electrodul explorator (pozitiv) este plasat pe torace, în apropierea cordului.

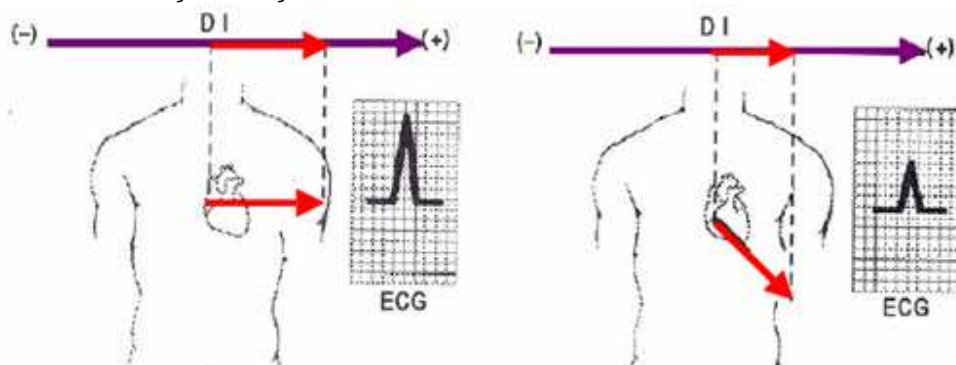
Plasarea derivațiilor și planul explorat

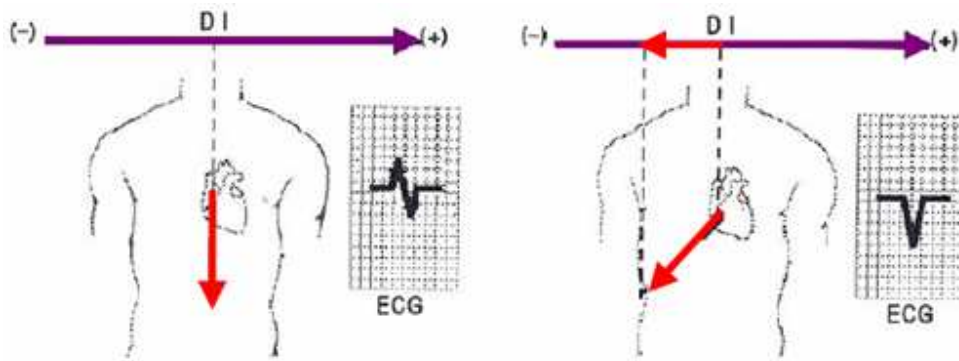
Prin pozițiile electrozilor fiecare derivație ECG "vede" semnalul ECG din unghiuri diferite:

- **Derivațiile membrilor** culeg activitatea electrică în planul frontal;
- **Derivațiile precordiale** culeg activitatea electrică în planul transversal.

Circuitul este închis prin dispozitive specializate - electrocardiografe, care înregistrează semnalele, de obicei pe hârtie.

Relația dintre vectorul inimii și derivația ECG

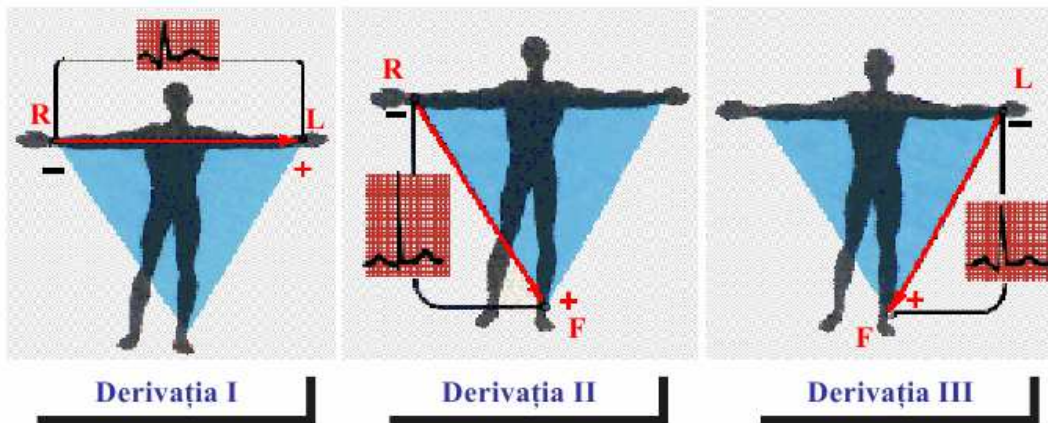




Derivațiile membrilor

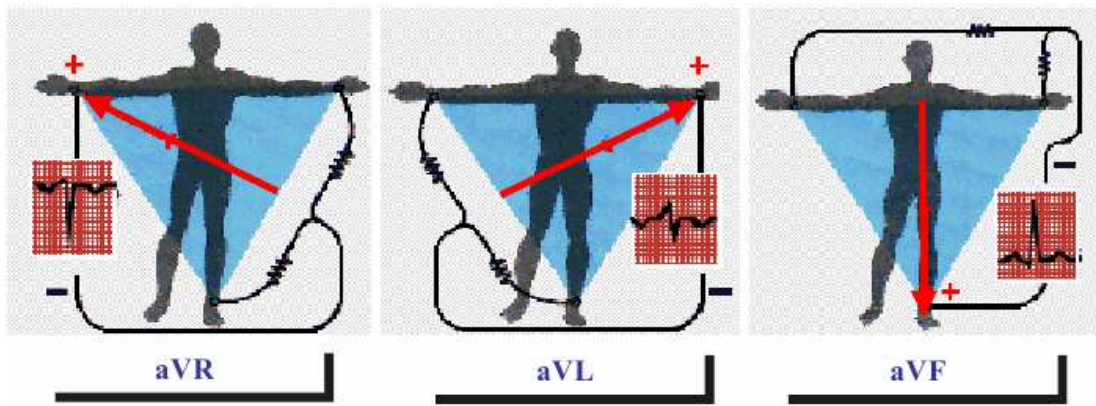
a) Derivațiile bipolare ale membrilor (standard)

- Înregistrează activitatea electrică a inimii în plan frontal.
- Termenul "bipolar" înseamnă că ECG este înregistrat între doi electrozi exploratori (+ și -) plasați pe membre: brațul drept (R), brațul stâng (L) și piciorul stâng (F).
- Cele trei derivații bipolare înregistrează diferențele de potențial între:
 - DI -brațul drept (R -) și brațul stâng (L +);
 - DII -brațul drept (R -) și piciorul stâng (F +);
 - DIII -brațul stâng (L -) și piciorul stâng (F +).

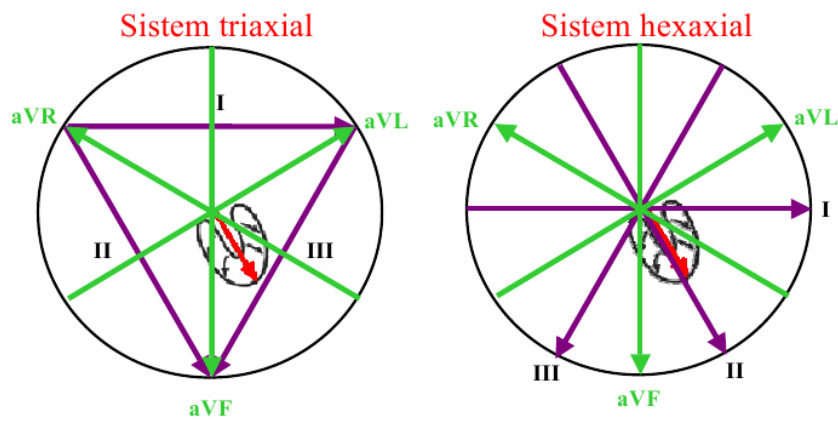


b) Derivațiile unipolare ale membrilor

- Înregistrează activitatea electrică a inimii în plan frontal.
- Sunt "unipolare" deoarece folosesc un singur electrod explorator (pozitiv), plasat pe un membru, conectat cu centrul inimii, considerat ca punct de referință (potențial nul).
- Punctul de referință rezultă prin conectarea celorlalți doi electrozi între ei.
- Derivația unipolară înregistrează potențialul membrului respectiv și este amplificată (a):
 - aVR - electrodul explorator este plasat pe brațul drept;
 - aVL - electrodul explorator este plasat pe brațul stâng;
 - aVF - electrodul explorator este plasat pe piciorul stâng.



Derivațiile membrilor – triunghiul lui Einthoven



Pereții inimii "văzuți" de diferitele derivații ale membrilor:

- Peretele lateral al VS: derivațiile DI, aVL;
- Peretele inferior: derivațiile DII, DIII și aVF;
- Fața endocavitară a inimii: derivația aVR;

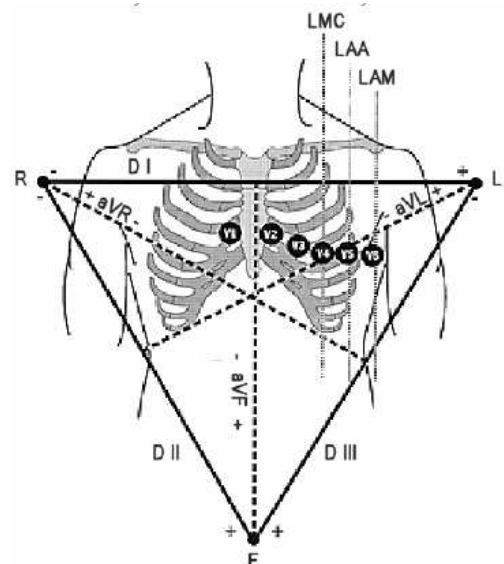
NOTĂ: Peretele posterior al inimii nu este explorat în mod direct.

Derivațiile precordiale (V)

1. Înregistrează activitatea electrică a inimii în plan transversal.
2. Sunt derivații "unipolare", cu electrodul pozitiv situat pe torace (V1-V6) și electrodul de referință format din cele trei derivații ale membrilor unite.
3. Electrodul explorator poziționat după cum urmează:
 - V1 -sp ațiu IV intercostal drept parasternal;
 - V2 - spațiul IV intercostal stâng parasternal;
 - V3 -la jumătatea distanței dintre V2 și V4 ;
 - V4 -spațiul V intercostal stâng, pe linia medioclaviculară (apexul);
 - V5 -spațiul V intercostal stâng, pe linia axilară anterioară;
 - V6 -spațiul V intercostal pe linia axilară mijlocie.

Pereții inimii "văzuți" de către derivațiile precordiale:

- Peretele anterior al inimii: Derivațiile V1,V2;
- Septul interventricular: Derivația V3;
- Apexul: Derivația V4;
- Peretele lateral al VS: Derivațiile V5,V6.



Caracteristicile parametrilor ECG

Reprezentarea ECG a fiecărui ciclu cardiac conține:

- unde: P, Q, R, S, T și U (deflexiuni pozitive sau negative).

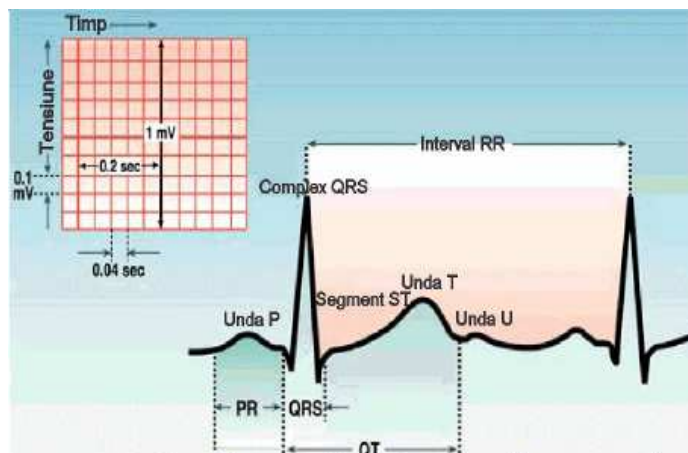
- segmente: porțiunile cuprinse între unde.

- intervale: includ segmente și unde.

Traseul ECG este înregistrat în condiții standard,

cu amplitudinea: 1mm=0.1 mV și

durata: 1mm=0,04 s.



Unda P

Porțiunea ECG care corespunde depolarizării atriale (AD→AS);

Definește ritmul sinusal;

Aspect: rotunjită și uniformă;

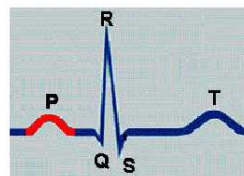
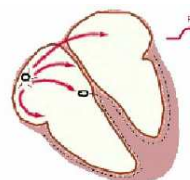
Sens:

- pozitivă în majoritatea derivațiilor,
- negativă în aVR;
- pozitivă sau difazică în V1,V2;

Durată 0,06-0,10 sec;

Amplitudine <0,25 mV;

Ax electric mediu în plan frontal: 0°-5°.



Complexul QRS

Cea mai semnificativă componentă a traseului ECG, corespunde cu depolarizarea septului IV și ventriculilor;

Aspect:

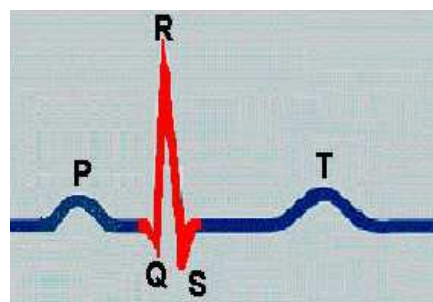
- prima undă negativă =Q:
durata < 0,04 sec;
amplitudine <1/4 R (DIII, aVF, V5-V6) absentă în V1-V4;
- prima undă pozitivă - R: prezentă în majoritatea derivațiilor;
- cea de-a doua undă negativă sau prima negativă după R - S.

Durată: 0,08 și 0,10 sec;

Amplitudine: 1-1,5 mV (10-15mm):

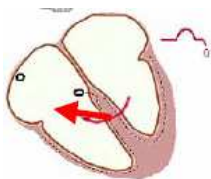
- amplitudine minimă:
- 0,5 mV în DI, DII, DIII;
- 1 mV în derivațiile precordiale.

Ax electric în plan frontal: -30°- +110° (ax intermediar =+30°-+60°).



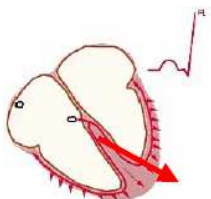
Complexul QRS - semnificația undelor

1. Prima zonă activată a mușchiului ventricular este septul interventricular,



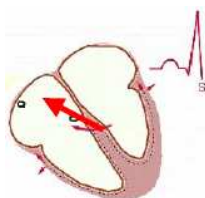
cu vectorul rezultat de la stânga spre dreapta și de jos în sus \Rightarrow unda Q.

2. Urmează activarea: apexului și pereților ventriculilor laterali, dinspre endocard spre epicard,



cu vectorul rezultat de la dreapta la stânga și de sus în jos \Rightarrow unda R.

3. Ultimele zone depolarizate sunt bazele ventriculilor,



care sunt activate de jos în sus și spre dreapta \Rightarrow unda S.

Unda T

Reflectă repolarizarea ventriculară (epicard \rightarrow endocard);

Aspect: rotunjită, asimetrică, cu panta descendentă mai abruptă;

Sens: concordant cu complexul QRS

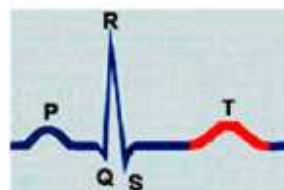
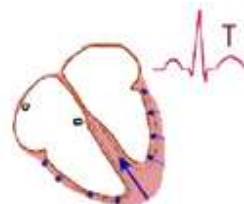- pozitivă în majoritatea derivațiilor;
- negativă: aVR +/- în DIII, aVF, V1

Amplitudine $< 1/3 Q R S$ (< 6 mm);

Durata: 0,13-0,30 sec;

Modificată de factori:

- fiziologici: SNVP \Rightarrow înalt,
- asimetric (precordiale);
- factori umorali ($\downarrow PO_2$, Ca^{++} , K^+).



Unda U

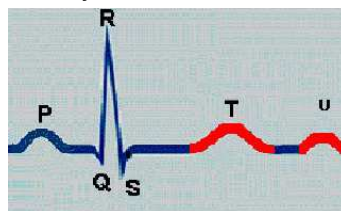
Corespunde cu repolarizarea mușchilor papilari sau post-depolarizarea în fibrele Purkinje;

- Aspect: mică, rotunjită;
- Același sens cu unde T din aceeași derivație;
- Amplitudinea $< 1/4 T$ din aceeași derivație;
- mai evidentă la $\downarrow FC$, $\downarrow [K^+]$;
- mai bine exprimată în derivațiile precordiale drepte (V1, V2).

Segmentul PQ, ST. Punctul J

segmentul PQ (PR) = stadiul depolarizat atrial,

- durată 0,06-0,10 sec.



segmentul **ST** = stadiul depolarizat ventricular;

- izoelectric (± 1 mm)
- cu durata de 0,05-0,15 sec.
- punctul **J** - sfârșitul depolarizării ventriculare, uneori greu de depistat;

Intervale ECG

interval PR(PQ) = conducerea atrio-ventriculară (conducerea intraatrială, NAV, și prin sistemul His-Purkinje);

- durată: 0,12-0,20 sec;

- ↓ ⇒ sindrom de preexcitație

interval ST = stadiul depolarizat ventricular și repolarizarea ventriculară, modificări caracteristice în:

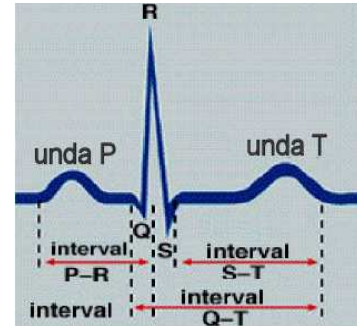
- cardiopatia ischemică,
- tulburările de repolarizare ventriculară.

interval QT = sistola electrică ventriculară (SEV), cuprinde depolarizarea și repolarizarea ventriculară;

- durată: 0,35-0,45 sec (în funcție de FC).

interval RR = durata unei revoluții cardiace (între două complexe QRS succesive)

- util pentru determinarea FC;
- durată: variază invers proporțional cu FC (la FC=75 bpm, RR este de 0,80 sec).



Interpretarea traseului ECG

1. **Stabilirea ritmului:** normal = ritm sinusal

Criterii: unde P de aspect normal, urmate de complexe QRS normale la intervale PQ regulate.

2. **Stabilirea FC:**

- Normal: FC=60-80 bpm –
- Variații: FC >100 bpm - tahicardie sinusală (↑ SNVS),
FC <60 bpm - bradicardie sinusală (↑ SNVP).
- Aritmia sinusală respiratorie: FC ↑ în inspirație, FC ↓ în expirație. Frecventă la copii.

3. **Stabilirea axului electric:** prin metoda triunghiului lui Einthoven sau triaxială

- **Valori normale:** - 30° - +110°

- ax orizontalizat: - 30° ... +30° (obezi, gravide)
- ax intermediar: + 30° ... +60°
- ax verticalizat: + 60° ... +110° (longilini, tineri)

- **Rotația inimii în plan orizontal:**

- orară (la stânga): zona R=S → V5, V6
- antiorară (la dreapta): zona R=S → V1, V2

- **Patologic:** - ax deviat la stânga: mai negativ de -30°

- ax deviat la dreapta: peste +110°

| Ax electric | 0° | 30° | 60° | 90° |
|------------------|-----|------|-----|-----|
| Proiecție maximă | DI | aVR | DII | aVF |
| Proiecție minimă | aVF | DIII | aVL | DI |

Exemple și interpretări ECG

Sinus Rhythms

Sinus Tachycardia

Sinus Bradycardia

Arrhythmias:

Supraventricular

Junctional

Ventricular

Genetic

Ectopic Beats

AV Conduction

Intraventricular Conduction

Myocardial Infarction

Chamber Hypertrophy

Repolarization

Clinical Disorders

Electrolyte Disorders

Accuracy of Computer Interpretation

Referințe

<http://thevirtualheart.org>

http://www.scholarpedia.org/article/Cardiac_arrhythmia

<http://www.hrsonline.org>

<http://www.americanheart.org>

<http://www.nhlbi.nih.gov/health/health-topics/topics/heartattack/>

<http://www.ecglibrary.com/ecghome.html>

Dacă doriți să aflați mai multe despre produsele noastre, vizitați situl www.epsicom.com

Dacă ați întâmpinat probleme cu oricare dintre produsele noastre sau dacă doriți informații suplimentare, contactați-ne prin e-mail office@epsicom.com

Pentru orice întrebări, comentarii sau propuneri de afaceri nu ezitați să ne contactați pe adresa office@epsicom.com

31 Sararilor Street | 200570 Craiova, Dolj, Romania | 0723.377.426, 0743.377.426